

# Wenn der Schein trügt

**Die myofasziale Komponente beim FAI-Test** Lässt sich bei Patienten mit Leistenschmerzen mit einem FAI-Provokationstest tatsächlich ein FAI identifizieren? Die aktuelle Fachliteratur sagt ja. Unser Experte Roland Gautschi hinterfragt diese Ansicht und zeigt, inwiefern ein positiver FAI-Test auch Zeichen eines myofaszialen Problems sein kann.

➔ Hat ein Patient Schmerzen in der Leiste und reagiert positiv auf den FAI-Test (👁 ABB. 1), gibt die aktuelle Fachliteratur eine klare Diagnose an: femoroazetabuläres Impingement (FAI) [1–4]. Möglicherweise ist das jedoch zu kurz gefasst. Bei Schmerzen im Bewegungssystem kommen prinzipiell artikuläre, myofasziale und neurale Strukturen als Schmerzgeneratoren in Frage. Beim FAI-Provokationstest provoziert man gleichermaßen artikuläre und myofasziale Strukturen, die somit beide für Leistenschmerzen ursächlich sein können.

**Anfangs beide Diagnosen in Erwägung ziehen** → Auf der artikulären Seite löst der FAI-Test mechanischen Stress auf den kranio-medialen Pfannenrand und das Labrum aus. Ist der Test schmerzhaft, kann das auf ein vorderes Cam- oder Pincer-Impingement hindeuten.

Neben den harten, artikulären Strukturen komprimiert man beim FAI-Test jedoch auch die weichen, das heißt myofaszialen, neuralen und vaskulären Strukturen. Auftretende Leistenschmer-



**Beim FAI-Provokationstest provoziert man gleichermaßen artikuläre und myofasziale Strukturen.**

zen können deshalb auch von ventral liegenden Weichteilen her rühren. Muskulär betrachtet können hier der M. iliopsoas und der M. pectineus positiv sein (Kompressionsprovokation). In diesen Muskeln liegende myofasziale Triggerpunkte (mTrPs) können dabei durch Druck provoziert werden und Leistenschmerzen verursachen, da das Schmerzausstrahlungsgebiet (Referred-Pain-Muster) der beiden Muskeln die Leistenregion umfasst (👁 ABB. 2 UND 3). Zudem bringt man beim FAI-Test den M. obturatorius externus auf Dehnung [9]. mTrPs liegen in Hartspannsträngen, die bei Dehnung eines Muskels am stärksten unter Zug geraten. Das Referred-Pain-Gebiet des M. obturatorius externus ist ebenfalls in der Leiste lokalisiert (👁 ABB. 4), sodass auch in diesem Muskel die Ursache für die Leistenschmerzen liegen kann (Dehnprovokation).

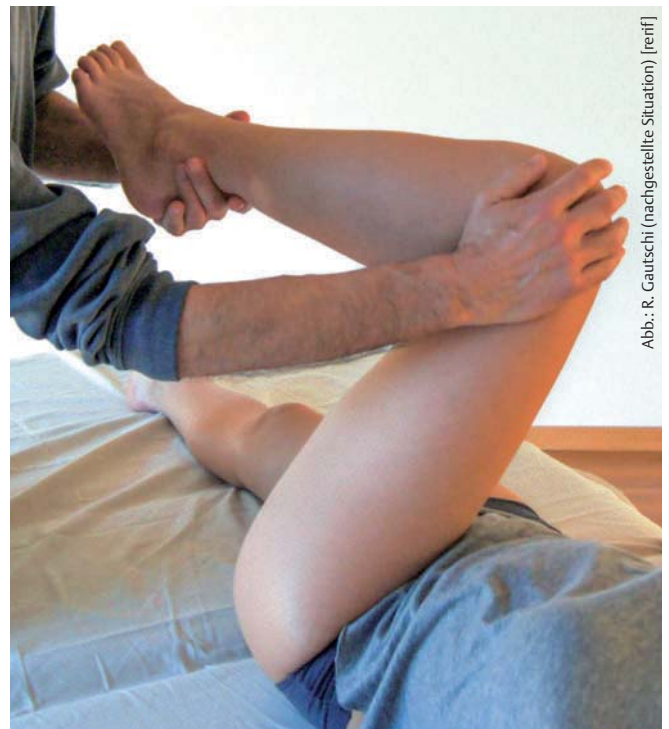

Abb.: R. Gautschi (nachgestellte Situation) [rerif]

ABB. 1 FAI-Test: Die Bewegung Flexion, Adduktion und Innenrotation im Hüftgelenk provoziert artikuläre und myofasziale Strukturen.

Ebenfalls möglich wäre, dass die in der Leiste verlaufenden neurovaskulären Strukturen (N. femoralis, R. femoralis des N. genitofemoralis, A. und V. femoralis) die Schmerzen provozieren. Meist ist das jedoch eher unwahrscheinlich, denn der durch den Test hervorgerufene Leistenschmerz nimmt typischerweise am Ende der Bewegung rasch und stark zu und bleibt dann konstant. Bei einer neurovaskulären Kompression würde der Schmerz dagegen erst verzögert auftreten und dann in der Intensität langsam zunehmen.

**In Anamnese und Funktionsuntersuchung die Ursache eingrenzen** → Wie kann man nun unterscheiden, ob die artikuläre oder die myofasziale Komponente für den Leistenschmerz verantwortlich ist?

Als eine der Hauptursachen für ein femoroazetabuläres Impingement gilt intensiver Sport mit repetitiven Bewegungen (repetitive strain injury) oder akuten Überlastungen [5–8]. Dieselben Ursachen können ebenso mTrPs auslösen. Allein durch die entsprechenden Informationen in der Anamnese lässt sich demnach nicht zwischen einem artikulären und einem myofaszialen Problem differenzieren.

In der Funktionsuntersuchung lassen sich mögliche Unterschiede besser eingrenzen. Entstehen die bekannten Schmerzen bei der passiven Beweglichkeitsprüfung schon während der Bewegung (Phasenschmerz), ist eine artikuläre Ursache wahrscheinlich, denn in diesem Fall entsteht das Problem sicherlich nicht myofaszial, weil weder ein Muskel aktiv noch gedehnt oder komprimiert ist.

Tritt der Leistenschmerz erst am Ende der Bewegung auf, kann eine artikuläre und/oder eine myofasziale Ursache vorliegen. Werden die Schmerzen deutlich schlimmer, wenn der Therapeut passiv die Innenrotation verstärkt, deutet das aus myofaszialer Sicht auf ein Problem im M. obturatorius externus hin, der dabei vermehrt gedehnt wird [9]. Gleichzeitig ist eine verstärkte Innenrotation jedoch auch eine zusätzliche Provokation für das Gelenk.

Verschlechtern sich die Schmerzen nicht bei verstärkter Innenrotation, sondern bei vermehrter Flexion, liegt mit großer Wahr-



*Ein im MRT strukturell nachgewiesenes FAI kann vollkommen symptomlos sein.*

scheinlichkeit eine Kompressionsprovokation vor: Hier können sowohl der M. iliopsoas als auch der M. pectineus und/oder das Gelenk (Labrum) betroffen sein.

Folglich bekommt der Therapeut beim FAI-Test nur eine zuverlässige Aussage: Ist der Test negativ, hat der Patient kein klinisch relevantes FAI. Ist der Test dagegen positiv, können ein FAI und/oder eine myofasziale Ursache vorliegen.

**Bildgebende Verfahren geben keine Sicherheit** → Auch bildgebende Verfahren können die Ursache der Leistenschmerzen nicht zweifelsfrei darstellen. Zur Diagnostik eines FAI kommen Röntgenbilder, MRT sowie MRT mit Kontrastmittel zum Einsatz, wobei die Kontrastmittel-Arthrografie die beste Sensitivität hat [7, 10]. 23 Prozent der Durchschnittsbevölkerung und 55 Prozent der Sportler, die keinerlei Beschwerden haben, zeigen Veränderungen im Sinne eines FAI [11, 12]. Ein strukturell nachgewiesenes FAI kann also vollkommen symptomlos sein. Man sollte demnach bei einem Patienten mit Leistenschmerzen und bildgebend dokumentiertem FAI nicht automatisch davon ausgehen, dass damit die Schmerzursache geklärt ist.

In vielen Fällen ist der funktionelle Aspekt des Impingements entscheidend dafür, ob es zu Leistenschmerzen kommt. Hilfreich ist es hier, die kurzen, gelenknahen Muskeln im Hinterkopf zu haben, die den Femurkopf im Hüftgelenk zentrieren. Sind diese insuffizi-

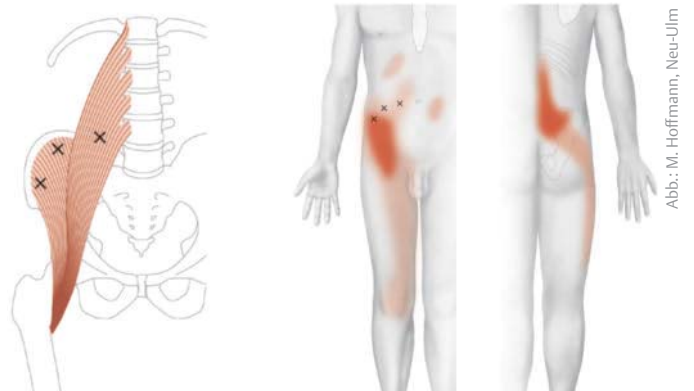

ABB. 2 M. iliopsoas: Triggerpunkte und ihr Ausstrahlungsgebiet

Abb.: M. Hoffmann, Neu-Ulm

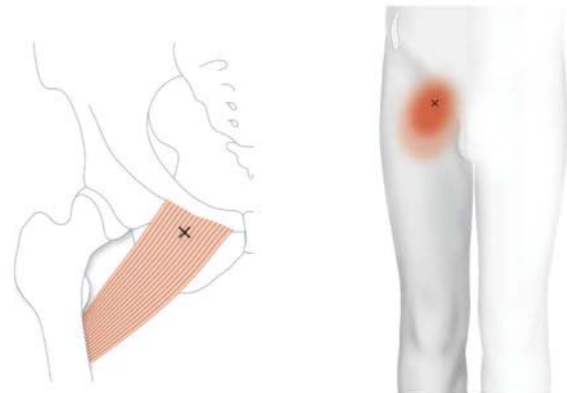


ABB. 3 M. pectineus: Triggerpunkte und ihr Ausstrahlungsgebiet

Abb.: M. Hoffmann, Neu-Ulm

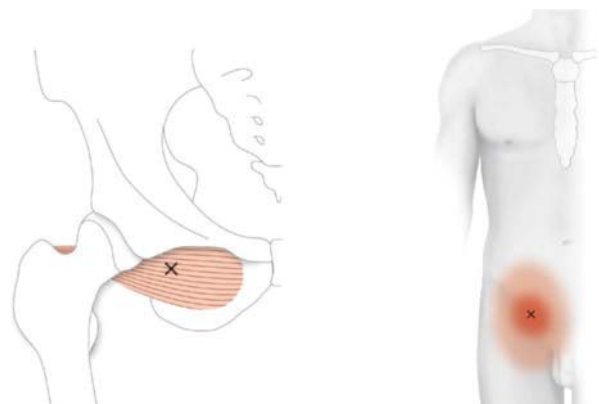


ABB. 4 M. obturatorius externus: Triggerpunkte und ihr Ausstrahlungsgebiet

Abb.: M. Hoffmann, Neu-Ulm




Abb.: R. Gautschi (nachgestellte Situation) [refif]

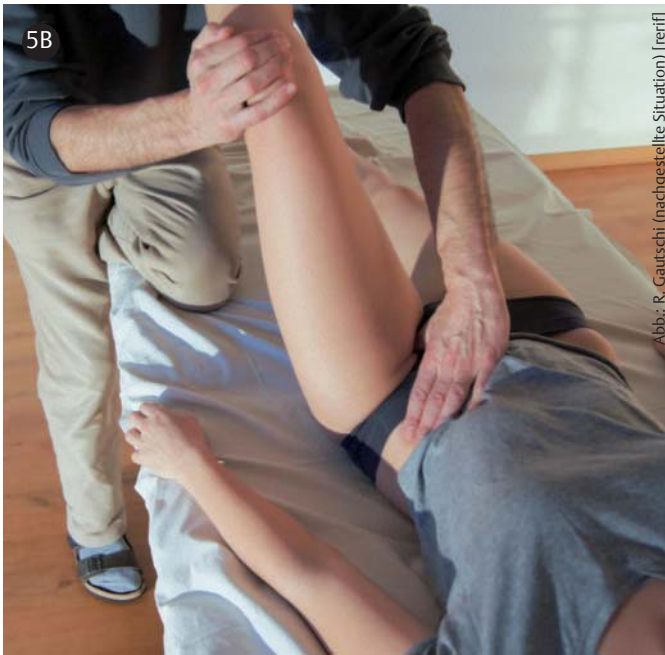


Abb.: R. Gautschi (nachgestellte Situation) [refif]

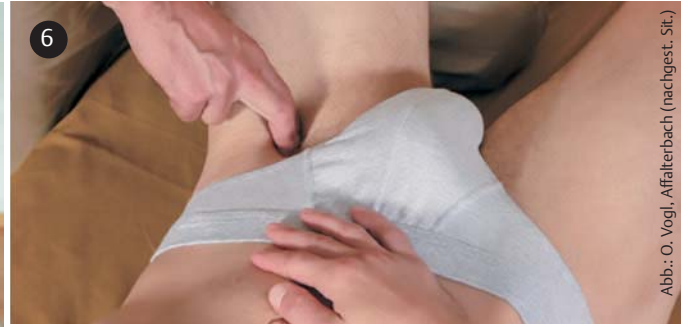

Abb.: O. Vogl, Affalterbach (nachgest. Sit.)

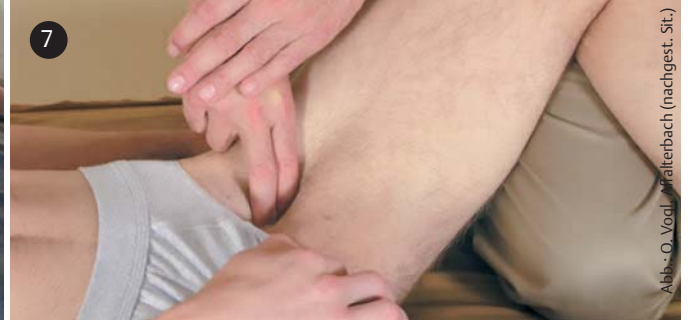

Abb.: O. Vogl, Affalterbach (nachgest. Sit.)

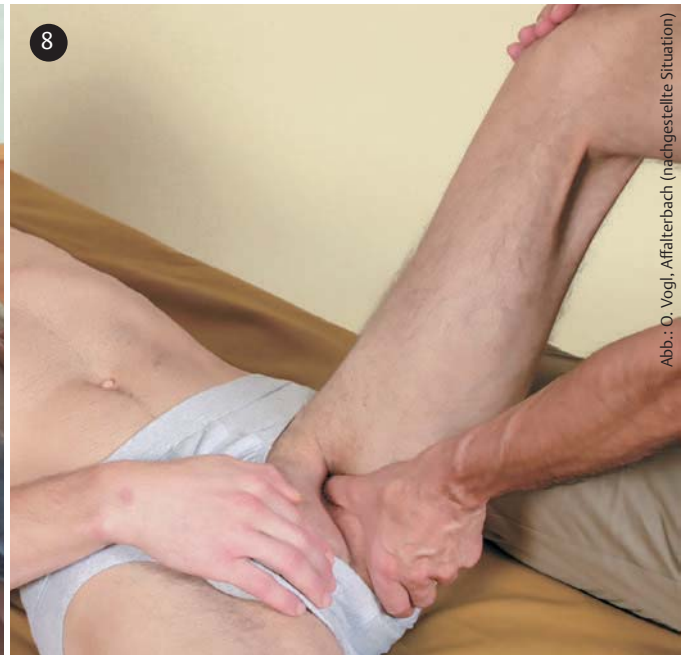

Abb.: O. Vogl, Affalterbach (nachgestellte Situation)

ABB. 5A UND B Palpatorische Diagnostik des M. obturatorius externus

ABB. 5A Der Zugang zum M. obturatorius externus erfolgt palpatorisch durch den M. pectineus hindurch. Medial der A. femoralis palpirt man den M. pectineus (oberflächlich) und tastet anschließend vom vorderen Schambeinast nach kaudal-dorsal Richtung Foramen obturatus. Durch den M. pectineus hindurch wird der M. obturatorius mit dem Daumen provoziert.

ABB. 5B Während der Daumen die Druckprovokation konstant beibehält, führt der Therapeut das linke Bein des Patienten in transversale Abduktion. Dabei wird der oberflächlich liegende M. pectineus gedehnt. Nehmen im Verlauf die Leistenschmerzen ab, liegen die aktiven mTrPs im M. obturatorius externus.

ABB. 6 Behandlung des M. iliopsoas distal des Leistenbandes Richtung Trochanter minor: Durch Flexion, etwas Abduktion und Außenrotation im Hüftgelenk wird der Trochanter minor nach ventral gedreht, und der M. iliopsoas ist damit lateral der A. femoralis einfach zu tasten und zu behandeln.

ABB. 7 Manuelle Therapie von Triggerpunkten im M. pectineus (medial der A. femoralis)

ABB. 8 Manuelle Therapie von Triggerpunkten im M. obturatorius externus erfolgt durch den M. pectineus hindurch.

ent, kann ein funktionelles Impingement entstehen [13, 14]. Der M. obturatorius externus bildet eine Art „Hängematte“ für den Femurkopf und trägt, ebenso wie der M. pectineus (sowie der M. piriformis, M. obturatorius internus mit den Mm. gemelli und die Mm. gluteus medius und minimus), wesentlich dazu bei, dass das Hüftgelenk stabilisiert ist. Ist diese muskuläre Führung des Gelenks nicht optimal, kann ein funktionelles Impingement resultieren, das sich durch Behandlung der dysfunktionsverursachenden mTrPs in Kombination mit funktionellem Training behandeln lässt.

**Trial and Error anhand einer Probebehandlung** → Die effektivste Art, zu klären, ob der Leisten­schmerz eine artikuläre oder myofaszi­ale Ursache hat, ist eine Probebehandlung. Hier haben die myofaszi­alen Strukturen Vorrang, denn ihre Behandlung ist im Vergleich zu einer OP einfach, ungefährlich und kostengünstig.

Empfehlenswert ist, zuerst im M. obturatorius externus (bzw. je nach Befund im M. pectineus oder M. iliopsoas) nach aktiven mTrPs (☞ PHYSIOPRAXIS 2/17, S. 51) zu suchen (☞ TAB. 1) und diese bei entsprechendem Befund gezielt zu behandeln. Bei der manuellen Untersuchung des M. obturatorius externus ist es nicht möglich, Hartspannstränge zu palpieren, da der Muskel vom M. pectineus überdeckt ist. Der Therapeut kann jedoch überprüfen, ob bei mittelstarkem Palpationsdruck Stellen im Bereich des M. obturatorius externus erhöht druckempfindlich sind (Spot Tenderness) und die dem Patienten bekannten Leisten­schmerzen auslösen (Pain Recognition) (☞ ABB. 5A UND B).



*Eine Probebehandlung kann am effektivsten klären, ob der Leisten­schmerz artikulär oder myofaszi­al ist.*

Der anschließende Wiederbefund zeigt, ob es sich tatsächlich um ein myofaszi­ales Problem handelt. Nehmen die Schmerzen ab und werden die schmerzfreien Intervalle nach jeder Behandlung länger, ist ein primäres myofaszi­ales Syndrom wahrscheinlich, und es ist zu erwarten, dass die konservative Therapie effektiv sein wird. Dabei sollten die Hands-on-Maßnahmen mit Dehnen und funktionellem Training kombiniert werden. Zudem ist es wichtig, Faktoren wie die Ergonomie zu beachten, die das myofaszi­ale Problem möglicherweise aufrechterhalten.

Werden die Schmerzen nach der Behandlung nur kurzzeitig besser und kehren danach immer wieder, sind die mTrPs vermutlich infolge eines artikulären Primärproblems (FAI) entstanden (sekundäres myofaszi­ales Syndrom). Die Therapie sollte sich in diesem Fall auf das primäre Problem ausrichten.

Schlägt die myofaszi­ale Probebehandlung überhaupt nicht an, ist das im Sinne der Ausschlussdiagnostik hilfreich – als problemverursachende Struktur rückt dann das Gelenk (FAI) in den Vordergrund.

Hauptdiagnosekriterien	Ergänzende Diagnosekriterien
→ Hartspannstrang (Taut Band)	→ ausstrahlende Schmerzen (Referred Pain) oder andere übertragene Phänomene:
→ maximale Druckempfindlichkeit (Spot Tenderness) im Hartspannstrang	→ sensorisch
→ Reproduktion der Symptome (Pain Recognition) durch mechanische Stimulation:	→ motorisch
→ Druck	→ autonom
→ Zug	→ Gewebsverdichtung bzw. lokale, ödematöse Verquellung innerhalb des Hartspannstrangs
→ Nagelung	→ lokale Zuckungsreaktion (Local Twitch Response)
	→ Reproduktion der Symptome durch:
	→ Muskeldehnung
	→ Muskelkontraktion
	→ Muskelschwäche ohne Atrophie
	→ propriozeptive Störungen mit Beeinträchtigung der Koordination
	→ autonom-vegetative Phänomene

TAB. 1 Klinische Diagnosekriterien aktiver myofaszi­aler Triggerpunkte [15]

**Mit der Triggerpunkt-Therapie das funktionelle Training vorbereiten** → Nehmen beim FAI-Test die Leisten­schmerzen zu, wenn man die Hüftgelenkflexion forciert, sollte der Therapeut mTrPs im M. iliopsoas (☞ ABB. 6) und M. pectineus (☞ ABB. 7) behandeln (Kompressionsprovokation). Ist vor allem die Innenrotation schmerzverstärkend, ist es wichtig, den M. obturatorius externus (☞ ABB. 8) zu behandeln (Dehnprovokation).

Das funktionelle Training der Muskulatur ist bei der Therapie myofaszi­aler Strukturen grundsätzlich wichtig – auch im Kontext eines FAI. Da mTrPs in der Lage sind, sowohl Schmerz [15, 16] als auch Dysfunktion der Muskulatur (verzögerte Aktivierung, rasche Ermüdbarkeit, verlangsamte Erholung, Schwäche) zu verursachen [15, 17–21], können mTrPs ein effektives funktionelles Training der Muskulatur behindern. Indem er das Störpotenzial der Triggerpunkte beseitigt, schafft der Therapeut optimale Voraussetzungen für das funktionelle Training, etwa für die wichtige Kräftigung der hüftgelenkstabilisierenden Muskulatur [10, 13, 22]. Roland Gautschi

☞ **Literaturverzeichnis**

[www.thieme-connect.de/products/physiopraxis](http://www.thieme-connect.de/products/physiopraxis) > „Ausgabe 9/18“

**Autor**



**Roland Gautschi** ist Physiotherapeut (Dipl. FH), Master of Arts UZH und arbeitet in seiner eigenen Praxis in Baden, Schweiz, vorwiegend mit Patienten mit chronischen Schmerzen. Zudem ist er Senior-Instruktor für myofaszi­ale Triggerpunkt-Therapie und Dry Needling und als Lehrbeauftragter an der Zürcher Hochschule für Angewandte Wissenschaften in Winterthur, Schweiz, tätig.